Aus der pathologisch-anatomischen Anstalt der Universität Basel.
Vorsteher: Prof. Dr. E. Kaufmann.

Magen-Darmkrebs

in den beiden ersten Lebensdezennien.

Inaugural-Dissertation

zur Erlangung der Doktorwürde

der

Hohen medizinischen Fakultät der Universität Basel

ACAD. LUGD. BAT. BIBL.

vorgelegt von

Eug. Bernoulli,
med. pract., aus Basel.

Berlin 1907.
VERLAG VON S. KARGER
KARLSTRASSE 15.

SONDER-ABDRUCK
AUS DEM
ARCHIV FÜR VERDAUUNGSKRANKHEITEN. Bd. XIII. HEFT 2.

Früher nahm man fast allgemein an, dass das Karzinom ausschliesslich dem höheren Alter angehöre. Es sind aber im Laufe der Zeit eine ganze Anzahl von Krebsfällen bekannt geworden, die schon im Kindheitsalter aufgetreten sind; selbst beim Neugeborenen sind gut beglaubigte Karzinomfälle beschrieben.

Wenn ich im folgenden nur die beiden ersten Lebensdezennien berücksichtige, so geschieht es aus dem Grunde, weil der Magendarmkrebs im dritten Dezennium, das in manchen Arbeiten noch dem Jugendalter zugerechnet wird, rasch an Häufigkeit zuzunehmen beginnt, und zwar Magen- und Rectumkarzinom etwas später als der Krebs des Dickdarms, der schon mit dem 20. Jahre häufiger wird. So finden wir z. B. bei Louart (25), nach Ausschluss der unsicheren Fälle, unter 54 Beobachtungen von Dickdarmkrebs 2, welche dem ersten, 5, die dem zweiten und 47, die dem dritten Lebensjahrzehnt angehören.

Vor dem 20. Jahre ist der Krebs jedenfalls eine seltene Ausnahme, denn es gehören nicht mehr als 3—4 $^0/_{00}$ der Krebstodesfälle diesem jugendlichen Alter an.

Im folgenden möchte ich drei neue Fälle von Magendarmkrebs der beiden ersten Lebensdezennien veröffentlichen. Die beiden ersten sind in der pathologisch-anatomischen Anstalt in Basel zur Sektion gekommen; vom dritten wurde das Präparat von auswärts zur mikroskopischen Untersuchung zugesandt. Daran anschliessend werde ich die sicheren Fälle von Magen- und Darmkrebsen vor dem 20. Jahr aus der Literatur zusammenstellen und werde mir erlauben, einige statistische, pathologisch-anatomische und klinische Bemerkungen anzuknüpfen.

Fall 1. S., Fritz, 15 Jahre alt, ins Bürger-Spital aufgenommen am 28. XI. 1878.

Anamnese. Patient war vor einigen Jahren im Kinderspital wegen Kniegelenksentzündung links; er wurde mit Ankylose entlassen. Sonst war

Patient immer gesund, nur hie und da noch Schmerzen im linken Bein. Am 1. XI. 1878 plötzlicher Bauchschmerz in der Nacht mit 2 maligem Erbrechen galliger Flüssigkeit; etwas dünner Stuhl. Am 4. XI. traten sehr heftige Leibschmerzen auf, der Stuhlgang blieb gänzlich aus. Ricinusöl und Klystiere waren ohne Erfolg. Nach wenig Tagen brach Patient alles, was er ass, nur geringe Mengen flüssiger Nahrung konnte er behalten. Es wurden Nährklysmen gegeben.

Status: Sehr magerer Knabe. Linkes Knie ankylotisch. Bauch meteoristisch aufgetrieben, keine Druckempfindlichkeit. Bei Digitaluntersuchung des Rectum findet man wenig oberhalb des Sphincter ext. eine sehr starke Erweiterung des Mastdarms, aus dieser Erweiterung jedoch keinen Ausgang.

Geschwürige Stellen sind keine vorhanden. In Knieellenbogenlage gelingt es, mit Hochdruck ca. $^1/_2$ Liter Wasser einzuklystieren, welches aber Patient nicht halten kann. Das herausgelaufene Wasser ist schmierig, enthält graue Flöckchen. Winde gehen ab, kein Erbrechen, keine Schmerzen.

In den nächsten Tagen gehen Winde, aber kein Stuhl. Hockdruckklysmen sind ohne Erfolg.

Eine in Narkose vorgenommene Untersuchung ergibt am 30. XI.: Unterer Teil des Rectum ausgeweitet, Schleimhaut ödematös. Zirka 10 cm oberhalb des Anus scheint der Mastdarm durch eine Barriere von harten Knollen abgeschlossen, zwischen denen sich ein dem Cervix uteri ähnlicher Zapfen erkennen lässt, an welchem man ein kleines Grübchen fühlt. Das Einführen eines Katheters in dasselbe gelingt nicht. Eine Reposition ist ebenfalls unmöglich.

Diagnose: Invagination im untersten Teil des Colon.

Therapie: Abwarten! Indikation zu operativem Eingriff nicht dringend. Gegen Schmerzen Morphium.

3. XII. Kein Erbrechen. Es treten Kolikanfälle auf. Zeitweise Winde. Zwerchfell steht hoch, Bauchdecken dünn, straff gespannt. Gedärme äusserlich sichtbar, zuweilen sichtbare Kontraktionen. Leibumfang 72 cm.

Seit 8. XII. öfters Erbrechen. Patient verfällt sehr, magert extrem ab; Puls 156, klein.

9. XII. Anhaltendes Erbrechen von dunkelbraunem Schleim. Facies Hippocratica. Keine Winde mehr. Unterleib druckempfindlich.

10. XII. Exitus.

Sektion.

Starke Abmagerung der Haut und Muskulatur. Enorme Anämie.

Das Schädeldach zeigt durchscheinende Stellen bis hinter die Sutura coronaria und in der Gegend der früheren Fontanellen.

Dura mater verdickt, nur über den Scheitelbeinen etwas durchscheinend.

Allgemeines Ödem und Anämie des Gehirns, im 3. Ventrikel etwas Flüssigkeit.

Herz klein, entsprechend dem Ernährungszustand. Pericardium viscerale milchig getrübt. Adhäsionen zwischen Vena

cava sup. und Aorta. In den Herzhöhlen wenig flüssiges Blut und Cruor. Braune Atrophie des Muskels. Endocard verdickt.

Lungen: Rechts Adhäsionen zwischen Pleura diaphragmatica und Pleura visceralis. Auf der Pleura diaphragmatica über dem Centrum tendineum sitzen 4 flache, bis erbsengrosse, schmutzig gelbweisse Knoten.

Die Lungen sind auf dem Schnitt im ganzen o. B.; der rechte Unterlappen ist etwas teigig, zeigt an der Basis eine ca. fünffrankstückgrosse, luftleere Stelle von dunkelbraunroter Farbe.

Abdomen sehr stark aufgetrieben. Nach Eröffnung der Bauchhöhle liegen stark tympanitische Dünndarmschlingen vor, die unterhalb des Nabels liegenden sind etwas gerötet und ekchymosiert. In der Bauchhöhle keine freie Flüssigkeit; die Darmschlingen sind eben feucht durch einen schleimhaltigen Belag.

Das grosse Netz ist nicht sichtbar, es liegt mit dem enorm aufgetriebenen Colon transversum völlig hinter dem Rippenbogen. Das Colon descendens ist armsdick aufgetrieben bis zur oberen Hälfte des S. romanum; an dieser Stelle sitzt ein hühnereigrosses Paket von weisslichen Knoten am Mesenterialansatz. In der unteren Hälfte des S. romanum Serosa weiss, mit kleinen Knötchen besetzt; im zugehörigen Mesenterium sind die vorhin erwähnten weissen Knoten.

Mesenterialdrüsen vergrössert, in der Gegend des Coecum etwas über bohnengross und feucht. Linke Hälfte des Colon transversum und Colon descendens enthalten massenhaft weiche Fäzes.

Im Rectum und unteren Teil des S. romanum wenig dickbreiige, gallig gefärbte Fäzes, im oberen Teil des S. romanum eine 11 cm lange Stenose, welche nach oben so eng wird, dass sie für den kleinen Finger undurchgängig ist. Schleimhaut des Rectum blass, an der vorderen Rectalwand verschiedene kleine Erosionen der Schleimhaut mit Suggilationen.

Im unteren Teil des S. romanum sieht man eine verbreitete polypöse Wulstung der z. T. sehr stark geröteten Schleimhaut (Fig. 1). Die darunter liegenden Häute sind verdickt, nach oben zunehmend, an der stärksten Stelle 1 cm dick. Auf der Mitte der Striktur ist ein auf die Quermuscularis reichendes abgeglättetes Geschwür.

Drüsen weisslich, markig, eine mit käsigem Herd. Oberhalb der Striktur misst der Darm 20 cm im Querdurchmesser; alle Häute, besonders Muscularis, verdickt. Schleimhaut gerötet,

mit zahlreichen rundlichen, meist hanfkorngrossen Substanzverlusten. Die Hypertrophie des Darmes erstreckt sich über das gesamte Colon descendens, ebenso die Verschwärung zahlreicher Solitärfollikel. An der Flexura coli sin. eine 6 cm lange diphtherische Stelle; auch im Colon descendens da und dort kleine Ulzerationen; auch hier Muscularis hypertrophisch.

Im unteren Teil des Ileum dünnflüssige Massen. Schleimhaut des Ileum über seinem grössten Teil samtartig verdickt, gerötet. Gegen das Jejunum nimmt Erweiterung und Rötung successive ab.

Milz klein, zäh.

Nieren: Auf dem Schnitt Rindensubstanz beiderseits schmutzig-graugelb (ikterisch). Retroperitoneale Drüsen wenig vergrössert, gelblich, ziemlich derb. Linker Ureter erweitert.

Magen und Ösophagus enthalten gallig-schleimigen Inhalt.

Leber blass, graubräunlich.

Anatomische Diagnose: Karzinomatöse Striktur des S. romanum mit enormer Erweiterung und kompensatorischer Hypertrophie des Colon, z. T. auch des Ileum. Follikel und diphtherische Geschwüre im Dickdarm, diffuse hämorrhagische Infiltrate der Schleimhaut des Ileum.

Beginnende Peritonitis.

Kleine Metastasen auf der Pars diaphragmatica pleurae.

Allgemeine Anämie.

Atrophia fusca cordis.

Die mikroskopische Nachuntersuchung ergibt einen kleinalveolären Krebs.

Meine Schnitte stammen aus der Grenze des Darmtumors. Die Schleimhaut ist, wie zu erwarten, intakt; sie zeigt geringe kleinzellige Infiltration. Die Epithelien sind normal. Die Submucosa ist durch Tumormassen enorm verdickt; die Geschwulst ist hier am stärksten entwickelt. Sie zeigt kleinalveolären Bau; die einzelnen Krebsnester bestehen oft nur aus wenigen Zellen An einzelnen Stellen sind die Tumorzellen zu Reihen und Strängen angeordnet. Die Lymphgefässe sind mit denselben Zellen gefüllt. Das Stroma ist, ausser einigen kräftigen Bindegewebszügen, nur spärlich entwickelt.

In der Muscularis liegen die Tumorzellen in Reihen zwischen den Muskelfasern, so dass diese gegen die Submucosa zu wie aufgefasert erscheinen. An manchen Stellen ist die Muskelschicht völlig durchbrochen, und der Tumor hat sich auch subserös ausgebreitet. Die Serosa ist verdickt, nirgends durchbrochen.

Die Tumorzellen tragen epithelialen Charakter. Sie sind rundlich oder polygonal, von ungleicher Grösse. Die Kerne sind verschieden stark gefärbt und nehmen $^1/_3$—$^2/_3$ der Zelle ein. Sie sind von unregelmässiger, meist rundlicher oder ovaler Form, mit mehr oder weniger deutlichem Chromatingerüst und intensiv gefärbten Kernkörperchen.

Eine Mesenterialdrüse zeigt denselben kleinalveolären Bau wie der Darmtumor. Leukozyten liegen in vereinzelten Haufen

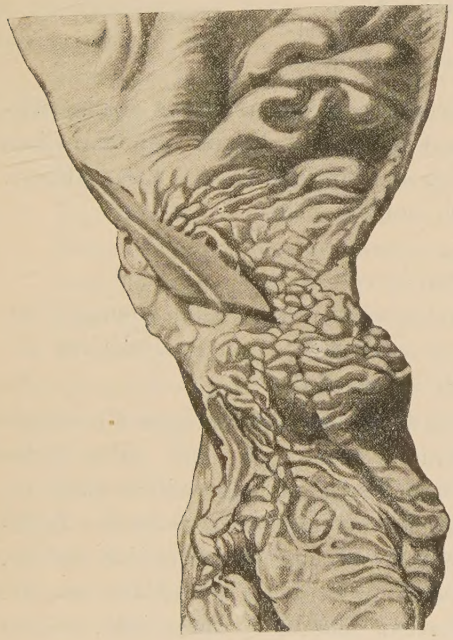

Fig. 1.

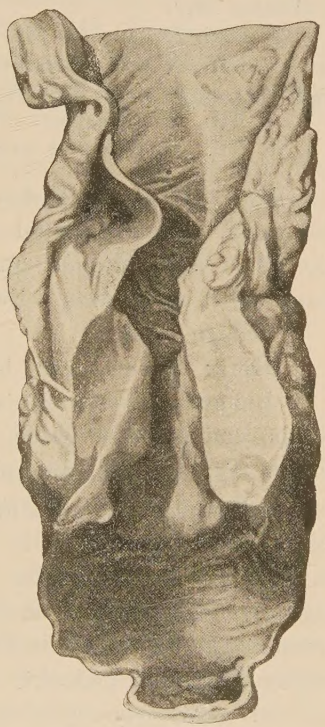

Fig. 2.

zwischen den Tumorzellen, welche ihrem Charakter nach nicht von denjenigen des Primärtumors abweichen.

Fall 2. H. Anna, 17jährige Fabrikarbeiterin, am 4. XI. 1902 eingetreten.

Anamnese: Als Kind Pertussis, sonst stets gesund. Keine sexuelle Infektion.

Beginn der Krankheit vor einigen Wochen mit krampfartigen Schmerzen im Leib, besonders beim Stehen. Konstante Anfüllung des Leibes, daneben häufig dünner Stuhlgang in geringen Mengen. Heftiger Stuhldrang. Patientin beobachtete kein Blut im Stuhl, auch keinen Schleim, nur hier und da kleine Fetzchen. Kein Erbrechen.

Status: Starke Anämie und Abmagerung. Bauch aufgetrieben.

Anus o. B. Bis ca. 5 cm über dem Anus ist die Rectalwand glatt, weich; Schleimhaut ohne Veränderung, verschieblich. Dann stösst man auf einen in das Rectallumen vorspringenden wulstigen Ring, dessen Ränder höckerig, derb und starr sind. Er umschliesst eine Öffnung, in welche nur die Kuppe des Zeigefingers einzuführen ist. Der Versuch, tiefer zu dringen, verursacht heftige Schmerzen. Auf der Aussenseite geht dieser Ring in die Schleimhaut über. Rings darum fühlt man einen das Beckenlumen vollständig ausfüllenden derben Tumor. Seine Oberfläche ist etwas höckerig. Er sitzt vollkommen fest der Beckenwand auf und geht ohne scharfe Grenze in dieselbe über.

Täglich Spülungen. Die Einführung eines Schlauches gelingt.

4. XII. Wegen zunehmender Ileuserscheinungen wird die Colostomie ausgeführt durch Herrn Prof. Hildebrand.

5. XII. Puls frequent. Patientin schwach.

6. XII. Exitus unter zunehmender Schwäche.

Sektion durch Herrn Prof. Kaufmann. Sehr starke Abmagerung. Links parallel der Crista ilei 3 Finger von derselben eine 10 cm lange Wunde, aus der sich breiiger grauer Kot entleert. Hautkolorit sehr blass. Bauch aufgetrieben.

Gehirn o. B.

Herz: Muskel derb, bräunlich-rot.

Lungen: Rechts frei von Verwachsungen, linke Lunge oben hinten und am Zwerchfell fest adhärent. Lungen links im untersten Teil luftleer, dunkelrot, sonst o. B.

Abdomen: Bei Eröffnung des Abdomens drängen die Darmschlingen stark vor. Die Dünndarmschlingen sind ganz leicht durch Fibrinfäden verklebt. Unten liegt das überaus dicke Coecum; auch der übrige Dickdarm ist stark aufgetrieben. Serosa des Dickdarms ist gerötet und mit weissen, konfluierenden, ziemlich derben, platten Knötchen bedeckt. Das Netz liegt auf dem Colon transv. und ist dicht von weissen, derben Knötchen durchsetzt, ebenso das Mesenterium am Übergang auf den Darm. Gegen das Coecum zu werden die Knötchen immer dichter und grösser. Hier ist die Verkürzung des Mesenteriums sehr auffallend.

Die Milz zeigt am Hilus zahlreiche Knötchen. Auf der vorderen Bauchwand und an der Blase ebenfalls Knötchen.

$5^1/_2$ cm oberhalb des Anus beginnt eine Verengung des gut armsdicken Rectums (Fig. 2). Es befindet sich hier eine Ulzeration an einer Stenosestelle von 5 cm Länge. Die Innenfläche des Darms ist uneben, schmutzig grau-rot. Die Darmwand ist mit ihrer Umgebung verwachsen und mit Geschwulstmassen von blassem, grau-rotem, durchsichtigem Aussehen infiltriert. Die untere Grenze

wird durch einen flachen, harten Wall gebildet, die obere ist ebenso beschaffen und scharf gegen die normale Schleimhaut abgegrenzt. In der Flexura sigmoidea bis 1 Francs-Stück grosse Geschwüre. Weiter oben Schleimhaut von normaler Beschaffenheit.

Magen faustgross, o. B.

Leber auffallend blass, ziemlich weich. Auf dem Schnitt von trübem, rot-gelblichem Aussehen.

Nieren o. B.

Uterus stark anteflektiert, Corpusschleimhaut blass. Tuben und Oberfläche der Ovarien zum Teil mit hanfkorngrossen Knötchen bedeckt, welche auf dem Peritoneum des Beckens fast zu gleichmässigem Belag konfluieren. Ovarium beiderseits ca. bohnengross.

Einzelne Lymphdrüsen in der Umgebung des Rectum bis kirschkerngross, derb, auf dem Schnitt blass, grauweis. Lymphdrüsen auf der Aorta etwas vergrössert, gelblichrot.

Milz zäh, blass. Schnitt glatt, trüb, rot.

Anatomische Diagnose:

Stenosierendes Rectumkarzinom.

Carcinosis peritonei.

Krebsige periproktale Lymphdrüsen.

Mikroskopische Untersuchung ergibt einen Zylinderzellkrebs mit hochgradig gallertiger Umwandlung; in den Peritonealknötchen mehr Carcinoma solidum globocellulare. In den Ovarien Kolloidkrebs.

Zum Schneiden benutzte ich den oberen Rand des Darmtumors. Fast der ganze Tumor zeigt hier gallertige Entartung, doch ist der adenomatöse Bau als ursprünglicher Wachstumstypus noch gut erkennbar. Wo die Schleimhaut noch erhalten ist, zeigt sie zahlreiche entzündliche Infiltrate. Die Grenze gegen den Tumor ist eine scharfe, die letzten Drüsenschläuche sind zusammengedrückt; dann kommen einige, von denen nur der obere Teil erhalten ist, während sich der Tumor gegen die Submucosa zu zwischen die Drüsenschläuche und in dieselben hineingedrängt hat. Wir finden hier deutliche Stellen, an denen die Geschwulst aus Zylinderepithelien besteht, die bald ein-, bald mehrschichtig angeordnet sind und sich um ein mehr oder weniger grosses Lumen gruppieren. An benachbarten Stellen sind die Zellen atypisch, unregelmässig, liegen in Haufen zusammen. Submukös ist der Tumor weiter vorgeschritten. Es findet sich hier eine ziemlich starke Bindegewebsentwicklung und kleinzellige Infiltration. Die Muscularis

wird in soliden Strängen durchbrochen und die Geschwulst setzt sich ins periproktale Gewebe fort.

Der Tumor besteht aus grösseren und kleineren mit Zellen und kolloiden Massen gefüllten Alveolen. Das Bindegewebe ist teilweise ziemlich kräftig entwickelt. Einzelne Alveolen enthalten noch Zellen in drüsenähnlicher Anordnung, in anderen liegen sie sichelförmig um die kolloide Substanz; in anderen findet man meist grosse, sehr polymorphe Epithelzellen oder unregelmässig geformte Zelltrümmer. An einzelnen Stellen sieht man Zellen von der charakteristischen Siegelringform.

In einer Metastase der Darmserosa hat sich der Tumor flächenhaft ausgebreitet. Wir finden hier in einem bindegewebigen Stroma Stränge und Nester von sehr grossen Epithelzellen, welche die Saftspalten und Lymphgefässe füllen. Die Zellkerne sind im ganzen rundlich, häufig unregelmässig. In vereinzelten Zellen finden sich Schleimtropfen.

Fall 3. B. Bertha, 18 Jahre, im Krankenhaus Lörrach behandelt vom 28. XI. bis 6. XII. 1905.

Die Patientin hatte schon seit 2 Jahren Ulcusbeschwerden, konnte aber bis zum Spitaleintritt ihrer Arbeit nachgehen.

Beim Eintritt zeigte sie einen deutlich fühlbaren, mit der vorderen Bauchwand verwachsenen Tumor in der Pylorusgegend. Bald trat heftiges, nicht zu stillendes Erbrechen kaffeesatzähnlicher Massen auf.

Am 6. XII. erfolgte Exitus letalis.

Die Sektion durfte leider nicht vollständig gemacht werden. Immerhin konnten Stücke des Magens, Duodenums und eine Drüse der Leberpforte herausgenommen werden. Es fand sich dabei ein gut bohnengrosses, trichterförmiges, ca. $^1/_2$ cm tiefes Geschwür, das dicht am Pylorus an der vorderen Magenwand sitzt. Diese ist perforiert und mit der Bauchwand verwachsen. Die Schleimhaut um das Geschwür ist narbig verändert und strahlig eingezogen. Der Pylorus ist stark mit Tumor infiltriert und fast obturiert. Der Tumor greift auch aufs Duodenum über, dasselbe ist im übrigen dünn, atrophisch, enthält spärlich krümelige Massen zersetzten Blutes. Das übrige Abdomen, Ovarien etc. ohne Besonderheiten.

Mikroskopische Untersuchung ergibt ein auf Grund eines Ulcus enstandenes Adenokarzinom mit Übergang zu Carcinoma solidum.

Bei Schnitten durch das Ulcus selbst sehen wir zunächst eine starke Narbenbildung, mit stellenweise dichter kleinzelliger

Infiltration der ca. 2 mm dicken Bindegewebsschicht. In den Randpartien liegen nach dem Lumen des Magens zu in einem bindegewebigen Stroma Drüsenschläuche, welche gegen die Oberfläche an einigen Stellen ziemlich regelmässig gebildet sind. Nach der Tiefe zu beginnen die Drüsenlumina sehr unregelmässig zu werden. Das Epithel wird mehrschichtig oder die Lumina sind völlig ausgefüllt, so dass solide Zapfen entstehen. Die Färbung der Zellen ist eine intensivere und unregelmässigere als bei normalen Drüsen. Die Zellformen werden bald sehr vielgestaltig. Degenerationserscheinungen, Quellung, Vakuolenbildung, Zerfall von Zellen sind häufig. Wir sehen an einigen Stellen das Bild eines diffus infiltrierenden Karzinoms mit grosser Polymorphie der Zellen und gelegentlicher Andeutung einer Drüsenbildung. Dazwischen kleinzellige Infilrate.

Etwas weiter vom Ulcus entfernt gegen den Pylorus erhalten wir ein anderes Bild. Hier sind die einzelnen, durch Tumor enorm verdickten Schichten der Magenwand erkennbar. Die Schleimhaut ist erhalten, ebenso die Muscularis mucosae. Die Magendrüsen sind auf grössere Strecken völlig erhalten, der Krebs hat sich hier interglandulär ausgebreitet, oft bis zur Oberfläche der Schleimhaut; an anderen Stellen ist dagegen die ganze Schleimhaut krebsig infiltriert, unter Erhaltung des interglandulären Stützgerüstes.

In der Submucosa finden wir krebsige Ausgüsse der Lymphbahnen. Die Tumorentwicklung ist hier eine ausgedehnte, mit eingestreuten kleinzelligen Infiltraten. Hier, sowie im Gebiet der Muscularis, zeigen zahlreiche Gefässe das Bild der Endarteriitis productiva, indem die gewucherte Intima das Lumen verengert und oft exzentrisch verlagert. An einzelnen Gefässen ist das Lumen völlig obliteriert. Die Muscularis ist vom Tumor durchsetzt, der sich überall zwischen die Muskelfasern hineindrängt. Ein Zellverband, der an Drüsenbildung erinnert, ist hie und da angedeutet. Subserös zeigt der Tumor ein etwas regelmässigeres Bindegewebsgerüst mit mehr tubulärer und alveolärer Anordnung der Krebszellen.

Im Anfangsteil des Duodenums ist hauptsächlich die Submucosa Sitz des Tumors. Die Lymphgefässe zwischen den Brunnerschen Drüsen sind mit Krebszellen solid angefüllt. Hie und da ist die Schleimhaut krebsig infiltriert.

Die untersuchte Lymphdrüse von der Leberpforte zeigt in einem gering entwickelten Stroma sehr polymorphe und stark

degenerierte Tumorzellen diffus verbreitet. Zwischenhinein Häufchen von Rundzellen.

Bei Durchsuchung der Literatur habe ich von vornherein alle Fälle ausgeschieden, bei denen die Diagnose Karzinom nicht als sicher gelten darf. Vor Mitte der siebziger Jahre sind die Angaben meist ungenügend durch genaue Sektionsberichte und mikroskopische Untersuchungen gestützt, daher Verwechslungen mit Sarkom, zerfallenden Adenomen, angeborner Pylorusstenose, Lues etc. möglich. Auffallend ist z. B., wie nach der Riekschen Statistik von München (32) auf dem dortigen pathologischen Institut in den 9 Jahren von 1860—68 5 Fälle von jugendlichem Karzinom, dann bis 1903 nur 3 weitere Fälle zur Beobachtung kamen.

Ich habe auch diejenigen Fälle weggelassen, bei denen alle genaueren Angaben fehlen. Es gibt dann noch eine Anzahl sonst gut beschriebener Fälle, bei denen nur Angaben über eine mikroskopische Untersuchung fehlen. Diese habe ich dann aufgenommen, wenn ich annehmen konnte, dass dieselbe gemacht worden ist.

Die Verwechslung eines Magenkarzinoms mit Sarkom war früher deswegen leicht möglich, weil die relative Häufigkeit des Sarkoms noch nicht bekannt war. (Immerhin findet sich unter den 12 730 Sektionen der Basler pathologischen Anstalt nur ein einziger Fall von Magensarkom, bei dem die Diagnose auf Grund der mikroskopischen Untersuchung gestellt wurde.) Für das Rectumkarzinom kommt klinisch bei fehlender mikroskopischer Diagnose hauptsächlich Verwechslung mit Lues in Betracht. So sah z. B. Prof. Kaufmann (18) einen Fall von Mastdarmkrebs (Adenokarzinoma scirrhosum) bei einem 19jährigen Mädchen, der klinisch für eine syphilitische Striktur gehalten wurde.

Magenkarzinom.

Fall 1. Der jüngste Fall, der einen neugeborenen Knaben betrifft, ist von Cullingworth (9) beschrieben.

Das Kind zeigte vom 10. Lebenstage an Erbrechen und Stuhlverhaltung. Rasch zunehmende Kachexie. Exitus in der 5. Woche.

Sektion: Magen enorm erweitert, nimmt beinahe die ganze Bauchhöhle ein. Wandung stark verdickt, am meisten am Pylorus. Dort sitzt ein birnenförmig vorspringender ulzerierter Tumor, der den Pylorus verschliesst.

Mikroskopisch (Untersuchung durch Dreschfield): Zylinderzellenkrebs.

Fall 2. Ashby und Wright (3) berichten über ein 8jähriges Kind. Beim Eintritt Meteorismus, keine weiteren Symptome. Nach einigen Monaten Druckempfindlichkeit des Abdomens. Man fühlt jetzt einen Tumor rechts vom Nabel; heftige Schmerzen. Es erfolgt bald Exitus.

Sektion: Starke Adhäsionen des Magens mit Duodenum und Colon transversum. Magen dilatiert und hypertrophisch; Pylorus kaum für den Finger durchgängig. Daselbst gegen den Magen zu zwei erbsengrosse Tumoren, nach unten, im Eingang des Duodenums, ein Geschwür mit unregelmässigen Rändern. Mikroskopisch: Karzinom.

Fall 3. Moore (29) beobachtete ein 13jähriges Mädchen, das unter den Erscheinungen hochgradiger Anämie und Herzschwäche mit Ödemen in Behandlung kam. Milztumor vorhanden. Keine Magensymptome. Erst zwei Tage vor dem Tode Erbrechen und Leibschmerzen.

Sektion ergibt einen an der Cardia sitzenden, mit der Leber adhärenten Krebs von 8 cm Durchmesser. Perforation in die Bauchhöhle. Frische Peritonitis. Keine Metastasen. Mikroskopisch: Gallertkrebs.

Fall 4. Scheffer (37) beschreibt ein Funduskarzinom bei einem 14jährigen Knaben.

Das klinische Bild wird durch einen äusserst schmerzhaften Milztumor beherrscht mit unregelmässig remittierendem Fieber. Erst in den letzten Wochen Erbrechen kaffeesatzähnlicher Massen. Exitus 13 Wochen nach Beginn der Krankheit.

Sektion durch v. Recklinghausen: Fundusteil des Magens durch Tumor eingeengt; hier ein grosses, fast den ganzen Fundus bis zur Cardia einnehmendes Ulcus mit umgerollten Rändern; in der Mitte brüchige, mit schwärzlichen Massen imbibierte Substanz. Der Tumor hat die Magenwand völlig durchwachsen, greift auf die linke Niere über und auf die Milz, die zum grössten Teil zerstört ist. Das Pankreas ist ganz von Tumor eingehüllt und durchwachsen. Kleine Kurvatur von Tumorknoten eingenommen. Metastasen in Mesenterial- und Lumballymphdrüsen.

Mikroskopisch: Medullarkrebs; reichliche, kernhaltige, rundliche Zellen, die meist in kleinen unregelmässigen Lücken des Stromas liegen; letzteres gleicht an einzelnen Stellen gewöhnlichem Bindegewebe; an anderen Stellen ist es mehr retikulär.

Fall 5, von Huch (17) beobachtet. Der 15jährige Knabe ist Sattlerlehrling. Seit 7 Wochen Erbrechen, einmal 2 Esslöffel Blut; Schmerzen unter dem linken Rippenbogen. Nach Spitaleintritt (29. VIII. 1902) einmal grössere Magenblutung. Derbhöckeriger Tumor fühlbar. Keine freie Salzsäure, dagegen Milchsäure. Diagnose: Maligner Magentumor. Am 4. IX. Operation (durch Prof. Petersen). Gastroenterostomie nach Murphy-

Hacker. Bald erneutes Erbrechen. Unter zunehmender Kachexie erfolgt Exitus am 9. XII., 15 Wochen nach Beginn der Krankheit.

Sektion: Magen mit Zwerchfell und Milz z. T. verwachsen. Pylorus nur für Bougie durchgängig. An der grossen Kurvatur, zwischen Mitte und Pylorus, eine kleinhandtellergrosse Geschwürsfläche mit unregelmässigen Rändern, tiefer Arrosion und schwärzlich belegtem Grunde. Unter diesem Geschwür ist eine kleinkindskopfgrosse Tumormasse fühlbar, die bis zur Wirbelsäule reicht. Von der Hinterseite aus hat der Tumor unregelmässige buchtige Gestalt und es sind z. T. deutliche Lymphdrüsen zu erkennen. Tumor mit Pankreaskopf und linkem Leberlappen verwachsen. Metastasen in Lungen, Leber, Peritoneum, der Blase und des Zwerchfells, Ileum. Mikroskopisch: Gallertkarzinom.

Fall 6. In einem Fall von Rütimeyer (36) handelt es sich um einen 15½jährigen Knaben. Seit Herbst 1896 Magenbeschwerden, Schmerzen nach der Mahlzeit. Später Erbrechen ca. ½ Stunde nach dem Essen, keine Hämatemesis. Im Dezember 1897 wird das Fehlen freier Salzsäure, die Anwesenheit von Milchsäure konstatiert, ferner ein Tumor unterhalb des Nabels palpiert. Die Diagnose wird auf Pyloruskarzinom und Gastrektasie gestellt. Am 28. I. 1898 Gastroenterostomie (Prof. Socin). Magen stark vergrössert. Pylorus völlig eingenommen von einer kindsfaustgrossen, flachhöckerigen Geschwulst, die bis zur Mitte der kleinen Kurvatur reicht und auf die vordere Magenwand übergreift. Zahlreiche geschwollene Drüsen. Die spätere Untersuchung einer solchen (Prof. Roth) ergab Carc. scirrh.

24. II. 1898. Resektion des Pylorus (Prof. Socin). Entfernung der erkrankten Drüsen so gut als möglich. Pylorus kaum für Bleistift passierbar. Nach 2 Monaten erneute Magenbeschwerden, Besserung durch regelmässige Spülungen.

August 1898 wird eine fünffrankstückgrosse harte Resistenz rechts vor der Narbe konstatiert. Langsame Verschlimmerung. Im Sommer 1899 wieder heftige Schmerzen, Erbrechen. Abmagerung. Rasches Wachstum des Rezidivs. Exitus im Herbst 1899 nach 3jähriger Krankheit.

Sektion: Das Rezidiv nimmt den grössten Teil des übrig gebliebenen Magens ein. Zahlreiche Lebermetastasen.

Fall 7. Schminke (38) hat einen Fall von Magenkrebs bei einem Jüngling von 16 Jahren beschrieben. Die Diagnose konnte hier auf Grund eines palpablen Tumors gestellt werden. Erbrechen vorhanden. Im Mageninhalt fanden sich Fettsäuren und Blut.

Sektion: Grosses Geschwür an der kleinen Kurvatur, dicht am Pylorus, trichterförmig. Der Grund des Geschwürs ist schwielig, weiss. Gegen den Pylorus zu befindet sich an der Grenze zwischen Schleimhaut und Geschwürsgrund eine weissliche Geschwulstmasse, die nirgends ulzeriert ist. Die Tumor-

massen umfassen den Pylorus, stenosieren ihn. Thrombose der Pfortader. Regionäre Lymphdrüsen geschwollen.

Mikroskopisch wurden nur diese Lymphdrüsen untersucht. Es handelt sich um Gallertkrebs.

Fall 8. De la Camp (7) teilt 2 Fälle von Magenkrebs mit. Der erste betrifft einen Jüngling von 16 Jahren, der 4 Wochen magenleidend war.

Bei der Sektion findet sich ein Tumor der Pylorusgegend. Der Pylorus ist mit Mühe für einen Finger durchgängig. Es zeigt sich an ihm eine zirkumskripte alte Geschwürsnarbe und auf dieser ein zirka wallnussgrosser aufsitzender Tumor.

Mikroskopisch enthält das derbe, ziemlich kernreiche Bindegewebe mehr oder weniger grosse Lager epithelialer Zellen. In die Muscularis erstrecken sich teils zusammenhängende Wucherungen, teils sind die Muskelfasern von einzelnen epithelialen Zellen durchsetzt. An einzelnen Stellen schleimige Quellung und gallertige Degeneration.

Fall 9. Der zweite Fall betrifft einen 17jährigen Jüngling.

Sektion: Magen mit Milz, Leber und Pankreas verwachsen. Die Schleimhaut ist in ca. 2 Handteller grosser Ausdehnung, entsprechend der kleinen Kurvatur, der Vorder- und Hinterfläche ulzeriert mit scharfem Übergang zum gesunden Gewebe. Metastatische Knötchen auf beiden Zwerchfellflächen und der Leberoberfläche.

Geschwollene Drüsen an der grossen Kurvatur und im Mesenterium. Keine Knochenmetastasen.

Mikroskopisch: Grossalveolärer, teilweise gallertiger, von der Magenschleimhaut ausgehender Krebs mit entsprechenden, jedoch weniger metamorphosierten und mit spärlichem Stroma versehenen Metastasen.

Fall 10. Köster (19) berichtet über ein Magenkarzinom bei einem 17jährigen jungen Menschen. Das klinische Bild war gekennzeichnet durch Abmagerung, Blutbrechen, fühlbaren Tumor im Epigastrium. Die genauere Untersuchung ergab eine Erweiterung des Magens und das Fehlen von freier Salzsäure.

Die Sektion ergab einen ulzerierten Scirrhus des Pylorus, der hochgradig verengt war. Zahlreiche, über das Peritoneum verbreitete Knötchen; sonst keine Metastasen.

Fall 11 haben Hirtz und Lesné (16) beobachtet. Die 19jährige Frau acquirierte im 13. Jahre eine Lues. Dauer der Magenerkrankung vier Monate, mit lebhaften epigastrischen Schmerzen nach den Mahlzeiten, hie und da Erbrechen. Abmagerung. Nach und nach kommen Symptome einer

Stenose der Cardia hinzu, feste Speisen werden regurgitiert; nur die kleinste Olive kann passieren. Es wird eine luetische Striktur diagnostiziert. Der Exitus wird beschleunigt durch eine Phthise mit Cavernen in beiden Lungenspitzen.

Sektion: Magen mit der ganzen Umgebung adhärent. Wandung in toto weisslich verdickt, an der grossen Kurvatur 5 cm dick. Am Pylorus scharfe Begrenzung gegen das Duodenum. Chronische Peritonitis mit kleinen Knötchen. Mesenterialdrüsen geschwollen, Zentren teilweise verkäst.

Makroskopisch wurde die Diagnose auf Lues gestellt, erst die genaue mikroskopische Untersuchung ergibt ein diffus infiltrierendes Karzinom, das über den ganzen Magen ausgebreitet ist, hervorgegangen aus einem Zylinderzellkrebs. Karzinose des Peritoneum. Tumorzellen finden sich mikroskopisch auch im Netz, in Mesenterialdrüsen, Pankreas und Milz.

Fall 12. Anning (2) beschreibt ein Magenkarzinom bei einem 19jährigen Mann. Dieser erlitt vor 7 Jahren ein Trauma in der Magengegend; lange Zeit Schmerzen im Epigastrium und Zeichen einer chronischen Gastritis. Seit 8 Monaten Verschlimmerung, Magenschmerzen und Erbrechen. Man findet bei aufgeblasenem Magen Tumoren längs der grossen Kurvatur (Drüsen). Bei der Laparotomie findet man einen kinderfaustgrossen Magentumor, der mit dem linken Leberlappen verwachsen ist. Zahlreiche Drüsen. Gastroenterostomia post. 3 Monate später †.

Sektion: Die Geschwulst nimmt die ganze kleine Kurvatur ein, auch den oberen Teil der grossen Kurvatur bis fast zur Gastroenterostomie-Öffnung. Karzinose des Peritoneum, Metastasen in Leber, Pankreaskopf und Lymphdrüsen.

Mikroskopisch: Scirrhus.

Duodenalkarzinom.

Kein Fall.

Karzinom des Jejunum und Ileum.

Fall 1. Duncan (12) berichtet über einen Fall von Dünndarmkarzinom bei einem $3^1/_2$jährigen Knaben. Dauer der Krankheit 5 Wochen. Beginn mit Auftreibung des Bauches, Ödemen in den Beinen. Später schmerzhafte Miktionen, in der linken Fossa iliaca wird ein Tumor fühlbar. Schliesslich Diarrhoen.

Sektion ergibt ein Dünndarmkarzinom mit Metastasen in Leber, Nieren und Lungen. Der Dünndarm ist in einer Ausdehnung von $7^1/_2$ cm von einem harten Krebsgeschwür eingenommen, welches sich auch mikroskopisch als Karzinom erweist.

Fall 2. Lebon (22) beobachtete einen Fall von Karzinom des Ileum bei einem $11^1/_2$jährigen Mädchen. Dauer der Krankheit etwas über 2 Monate,

zuletzt mit heftigen Schmerzen in der Lebergegend, Stuhlverhaltung, galligem Erbrechen. Grosser palpabler Tumor.

Sektion: In der rechten Fossa iliaca orangegrosser Tumor, gebildet durch den untersten Teil des Ileum und die benachbarten Lymphdrüsen. Die Schleimhaut des Ileum zeigt nahe am Coecum, welches selbst intakt, eine Ulzeration, die sich mikroskopisch als Karzinom erweist. Zahlreiche Lebermetastasen. Leider ging der Bericht über die mikroskopische Untersuchung verloren.

Fall 3. v. Spanton (43). Ein 12jähriges Mädchen bekommt Schmerzen in der rechten Seite; man entdeckt einen Tumor in der rechten Fossa iliaca. Es tritt Erbrechen auf, dann Fieber. Das Kind stirbt, nachdem noch zuvor einmal Hämatemese aufgetreten ist, an allgemeiner Peritonitis.

Sektion: Im untersten Ileum findet sich ein Medullarkarzinom von der Grösse einer Kokosnuss. Die Mucosa des Ileum zeigt eine grosse Ulzeration. Erbsengrosse Metastasen in den Nieren. Eitrige Peritonitis.

Karzinom des Colon.

Fall 1. Ahlfeld (1) fand ein kongenitales Karzinom bei einer Sirenenmissbildung.

Das Kind ist ausgetragen. Blase, Nieren, Ureteren fehlen völlig. Der Dickdarm endet blind. Kurz vor seinem Ende zeigt er zwei haselnussgrosse Ektasien, die durch ein lumenloses Stück Darm verbunden sind. In dem unteren dieser Hohlräume befindet sich Mekonium und eine von der Schleimhaut ausgehende, maulbeergrosse Geschwulst mit wuchtigen Einkerbungen, die sich sowohl makroskopisch wie mikroskopisch als Karzinom erweist[1]).

Fall 2. Ein Fall von Ruczyński (35) bei einem 13jährigen Knaben machte klinisch das Bild der Darmobturation. Es wird laparotomiert und ein Anus praeter naturam am Colon transversum angelegt. Die Probeexstirpation einer Lymphdrüse ergibt Adenokarzinom.

Sektion: Stenosierendes, nur für 5 mm-Sonde passierbares Karzinom der Flexura lienalis. An der Innenfläche der Striktur leichte Ulzeration. Zahlreiche Schleimhautpolypen im ganzen Dickdarm.

Metastasen in Leber, Peritoneum, Mesenterial- und Retroperitonealdrüsen.

Fall 3 beschreibt Robson (33). Ein 14jähriges Mädchen zeigt seit 6 Monaten zunehmende Ileuserscheinungen. Beim Spitaleintritt fäkales Erbrechen; man fühlt trotz des aufgetriebenen Bauches einen Tumor in der Gegend des Colon ascendens. Operation: Es wird zweizeitig eine End-to-side-

[1]) Wir müssen diesen Fall aufnehmen, weil er mikroskopisch untersucht wurde. Wir versehen ihn aber, weil hier eine Beschreibung des mikroskopischen Präparates fehlt, mit einem Fragezeichen in Anbetracht der Schwierigkeit solcher Diagnosen wegen der Verwechselung mit Adenom.

Anastomose ausgeführt und das ganze Colon ascendens exstirpiert. Heilung. Der Tumor strikturierte das Darmlumen fast völlig. Mikroskopisch: Zylinderzellkrebs.

Bürger (6) berichtet über 2 Fälle von Karzinom des Colon descendens.

Fall 4. Ein 15jähriger Knabe erlitt vor 1 Jahr eine Bauchkontusion, hatte über 30 Tage keinen Stuhl. Enterotomie in der linken Regio iliaca. Vor ein paar Monaten traten Ileuserscheinungen auf. Es wird mit anfänglichem Erfolg eine zweite Enterotomie in der rechten Regio iliaca ausgeführt. Bald darauf aber erneuter Ileus.

Sektion ergibt primäres Karzinom des Colon descendens; dasselbe ist stark verdickt mit handtellergrossem Geschwür. Dahinter ca. hühnereigrosse Höhle mit jauchigem Inhalt. Metastasen in Leber, Milz, Mesenterialdrüsen und linker Lunge.

Fall 5. 18jähriger junger Mann. Epithelkrebs des Colon descendens nahe der Flexura sin., hochgradig stenosierend. Metastasen in Leber, Milz und Lungen, besonders im linken Unterlappen. Peritonitis adhaesiva. (Näheres fehlt.)

Karzinom des S. romanum.

Fall 1. Steiner (44) beobachtete einen 9jährigen Knaben, der, ohne eigentliche Krankheitssymptome vorher gezeigt zu haben, plötzlich an Ileus erkrankte. Man dachte an Volvulus oder Invagination. Exitus.

Sektion: Der Dickdarm ist am Beginn des S. romanum enorm verdickt, kallös, Lumen stark strikturiert auf eine Strecke von mehreren Zentimetern. Mikroskopisch: Alveolärkrebs.

Fall 2. Beobachtung von Zuppinger (49). Ein 12jähriges Mädchen leidet seit 3 Monaten an Kolikanfällen und Tenesmus. Mehrmals Blut im Stuhl. Mässiger Meteorismus, sonst nichts Besonderes. Nach einigen Tagen wird man auf eine faustgrosse Geschwulst aufmerksam, welche im linken Hypochondrium erscheint mit Beginn der Schmerzanfälle. Bald Verschlimmerung, blutige Stühle. Exitus an Peritonitis.

Sektion: Flexura sigmoidea ist an einer ringförmig eingezogenen harten Partie plötzlich abgeschnürt, nach dem Lumen findet sich ein gürtelförmiges Geschwür mit aufgeworfenen Rändern. Krebsknoten im Douglas. Metastasen in Leber, Netz, Peritoneum und Retroperitoneallymphdrüsen. Mikroskopisch: Zylinderzellkrebs.

Fall 3. Paltauf (30) beobachtete ein 12jähriges Mädchen. Dasselbe kam wegen Fissura ani ins Spital, starb dort rasch unter den Erscheinungen eines Ileus.

Sektion ergibt stenosierendes Karzinom des S. romanum. Metastasen in der Leber und im Peritoneum. Mikroskopisch: Zylinderzellkrebs.

Fall 4. Wilde (47) berichtet kurz die Sektion eines 15jährigen Knaben: Stenosierender Krebs des S. romanum. Enorme Erweiterung und Muskularishypertrophie des Dickdarms. Peritonitis. Kompression der Lungen und Randemphysme. Kalkknoten in der Lunge. Leichte chronische Meningitis.

Fall 5. Marsh (27) berichtet über einen 15jährigen Knaben, den er operierte. Der Knabe hat seit 6 Monaten Blut im Stuhl und intermittierende Schmerzen im Epigastrium. Es wird eine Probelaparotomie gemacht und man findet einen Tumor des S. romanum. Derselbe wird exstirpiert und der Knabe als geheilt entlassen. Später soll wieder Blut im Stuhl aufgetreten sein, doch fehlen Angaben über den weiteren Verlauf. Die mikroskopische Untersuchung ergibt: Zylinderzellkrebs.

Fall 6. Beobachtung von Leijer (23). Ein 19jähriges Mädchen, das eine Zeitlang an Digestionsstörungen gelitten hat, erkrankt an Ileus. Es wird ein Anus praeternaturalis angelegt. 5 Monate später treten Schmerzen im Unterleib auf, mit Fieber verbunden. Nach weiteren 6 Monaten Exitus.

Die Sektion ergibt einen Alveolärkrebs im untersten Teil des S. romanum und obersten Teil des Rectum. Der Darm ist auf eine Länge von 7 cm stenosiert, so dass nur eine Sonde passieren kann. Zugleich besteht eine retroperitoneale Eiteransammlung links und ein Psoas-Senkungsabszess dieser Seite.

Fall 7. Dubar (11) berichtet über einen weiteren Fall von einem 19jährigen Mann. Derselbe erkrankt mit heftigen Leibschmerzen, Erbrechen, Diarrhoe. Die Symptome gehen bald zurück, kommen nach einigen Wochen wieder; 2 1/2 Monate nach Beginn der Erkrankung tritt Ileus auf. Es kann ein Hindernis im S. romanum festgestellt werden. Laparotomie und Anlegen eines Anus praeternaturalis. Exitus am folgenden Tag.

Sektion: Hühnereigrosser Tumor des S. romanum adhärent. Darm darüber stark erweitert. Die Darmwand ist an der Stelle, wo der Tumor sitzt, stark verdickt, in der oberen Hälfte springt eine nussgrosse Partie vor und verschliesst das Lumen völlig. Mikroskopisch: Kolloidkarzinom. Keine Metastasen.

Rectumkarzinom.

Fall 1. Der jüngste Fall von Stern (45) betrifft ein 11jähriges Mädchen. Dieses zeigt während eines Monats unregelmässige Stuhlentleerungen und Abmagerung; dann tritt absolute Stuhlverhaltung ein mit Ileussymptomen. Man stellt die Diagnose auf chronisch entstandene Invagination. Später wird ein Rectaltumor konstatiert und eine Kotfistel angelegt. Mikroskopisch zeigt ein abgelöstes Tumorstück in alveolärem Stroma schlauchförmig angeordnete Haufen von Epithelzellen. An einzelnen Stellen sind die Zellen regellos zwischen dem Bindegewebe, an anderen ist Drüsencharakter gewahrt. Exitus nach ca. 7 Monaten an Peritonitis seropurrulenta. Es wird eine Perforationsstelle gefunden; im übrigen die Diagnose bestätigt.

Fall 2. Einen Fall bei einem 11jährigen Knaben teilt Bethe (4) mit. Dieser Knabe kam mit einer paraproktalen Phlegmone in Behandlung.

Im Rectum fühlt man ein zweimarkstückgrosses tiefes Ulcus mit knolligen Rändern, welches in die Umgebung durchgebrochen ist. Es folgt bald Exitus.

Sektion: Anfüllung des kleinen Beckens mit Geschwulstmassen. Primärtumor im Rectum, über fünfmarkstückgross. Metastasen in Mesenterial- und Mediastinaldrüsen und in der Leber. Mikroskopisch (v. Recklingshausen) Carcinoma commune: ein alveoläres Stroma, dessen Fächer mit Epithelzellen ausgefüllt sind.

Fall 3. Milne (28) teilt einen Fall mit bei einem 12jährigen Knaben, bei dem der Tumor in vivo nicht diagnostiziert wurde.

Die Sektion ergibt dann einen stenosierenden Krebs im oberen Teil des Rectum. Der Dickdarm ist enorm aufgetrieben. Die retrorektalen Lymphdrüsen sind vergrössert. Metastasen sind keine vorhanden. Mikroskopisch Colloidkarzinom.

Fall 4. Czerny (10) beobachtete einen 13jährigen Knaben, bei dem sich der Tumor in ca. $^1/_2$ Jahre entwickelt hat. Er findet im Rectum unterhalb des Promontoriums einen ulzerierten Tumor. Ein kleines Stückchen zeigt atypische Zylinderepithelwucherungen. Wegen der grossen Jugend des Patienten wird die Diagnose auf papilläres Adenom gestellt, aber dennoch die Resectio recti vorgenommen. Das Karzinomgeschwür umfasst 4 cm hoch das Mastdarmrohr, und die epitheliale Wucherung reicht durch die Muscularis bis auf die Serosa des Douglas. Nach $1^1/_4$ Jahre † an Rezidiv.[1])

Schneider (39) berichtet über 4 Fälle (5, 6, 12, 13), wovon die beiden letzten in Schoenings Arbeit (40) näher beschrieben sind.

Fall 5. Bei einem 14jährigen Knaben tritt vom Sommer bis Herbst 1892 beim Stuhlgang ein haselnussgrosser Tumor aus dem After heraus; geringe Blutungen. Dann tritt nichts mehr heraus. Ein Jahr später beginnen Schmerzen und Unregelmässigkeiten beim Stuhlgang. Man findet einen 3 cm oberhalb des Anus beginnenden, fest mit dem Sacrum verwachsenen Tumor, der hauptsächlich nach hinten und den Seiten entwickelt ist. Es ist ein scirrhöser, stark infiltrierender Zylinderzellkrebs. Im Februar 1894 Rectumexstirpation nach Kraske; Anus sacralis. Im April 1897 † an Rezidiv.

Fall 6. Ein 15jähriges Mädchen hat seit $1^1/_2$ Jahren unregelmässigen Stuhl, ausserdem immer heftiger werdende Schmerzen im After. Eiter und Blutabgang. Man findet ein weit ausgebreitetes, mit der Scheide verwachsenes Karzinom der Rektalwand, dessen obere Grenze kaum zu erreichen ist. Patientin sehr abgemagert. Mikroskopisch: Zylinderzellkrebs. (Weiterer Verlauf nicht angegeben.)

Fall 7. Lück (26) beschreibt einen Fall bei einem 15jährigen Mädchen, das seit 10 Wochen vor Spitaleintritt Schmerzen beim Stuhlgang hat. Daneben

---

[1]) Mikroskopisch beschrieben bei Petersen und Colmers (31): Im wesentl. typ. Carc. adenom. spl., an den Mucosarändern von mehr medullärem Typus.

geringe Blutungen. Man fühlt etwa 8 cm von der äusseren Analöffnung hinten und links ein Geschwür mit hartem; wallartigem Rand, das noch verschieblich ist. Mikroskopisch: Carcinoma gelatinosum. Zirkuläre Resektion des Rectum nach der parasakralen Methode. Heilung. (Nicht weiter beobachtet.)

Fall 8. Mitteilung von Wendel (46). Bei einem 16jährigen Jüngling wird wegen eines hochsitzenden Mastdarmkrebses eine Probelaparotomie gemacht. Man findet zahlreiche Lebermetastasen. Ein exzidierter Leberknoten ergibt Zylinderzellkrebs. 14 Tage post operat. Exitus an Marasmus.

Fall 9. De la Camp (7) veröffentlicht einen weiteren Fall. Bei einem 16jährigen jungen Mann ist wegen Ileus ein Anus praeter naturam angelegt worden. 10 Tage post op. †.

Sektion. Der Rektaltumor ist etwa hühnereigross, das Darmrohr ist in Tumor eingebettet, das Lumen ist knapp für die Sonde durchgängig. Muscularis verdickt. Das Mesenterium ist mit Tumoren durchsetzt. Das Zwerchfell ist in eine $^1/_2$ cm dicke, derbe Platte umgewandelt, die Gallenblase von Tumor umlagert, der Choledochus verlegt. Lebermetastasen und ein krebsiges Lymphdrüsenpaket am Leberhilus. Mikroskopisch ist der Mastdarmtumor ein von der Schleimhaut ausgehender, vornehmlich die Muscularis durchsetzender kleinalveolärer Krebs. Metastasen zeigen in der Struktur Abstammung vom Primärtumor, Stroma dort sehr spärlich entwickelt.

Die 2 folgenden Fälle sind von Funke (13) publiziert.

Fall 10. 16jähriger Jüngling. Zirkulärer, hoch hinaufreichender Tumor des Mastdarms. Sakrale Drüsen vorhanden. Exstirpatio recti. Nach vier Monaten Rezidiv, ausgehend von den Drüsen und Metastasen. Exitus nach 7 Monaten. Mikroskopisch: Gallertkrebs.

Fall 11. 17jähriges Mädchen. Dauer der Erkrankung 6 Monate. 6 cm über der Analöffnung zirkulärer exulzerierter Tumor. Sakrale Drüsen. Exstirpatio recti. 3 Tage post op. † an Collaps. Mikroskopisch: Gallertkrebs.

Schöning (40) und Schneider (39) berichten über die beiden folgenden Fälle:

Fall 12. Ein 17jähriges Mädchen leidet seit dem 7. Jahre an Mastdarmvorfall mit Blutungen. 1 Jahr vor Spitalaufnahme kein Prolaps mehr, wahrscheinlich wegen Infiltration der Wandung. Nach der Aufnahme findet man den Mastdarm vom Sphinkter an in einen starrwandigen, nur für 1 Finger passierbaren Kanal verwandelt. Oberfläche stark zerklüftet und leicht blutend. Amputatio recti perinealis. 2 Monate später plötzlicher †.

Sektion: Stenosierender Tumor des Rectum und der Flexura sigmoidea, Ureteren umschlossen vom Tumor. Metastasen im Peritoneum und in den Retroperitonealdrüsen. Mikroskopisch: Gallertkrebs.

Fall 13. Ein anderes 17jähriges Mädchen hat seit $1^1/_2$ Jahr erschwerte Stuhlentleerung mit Schmerzen und zeitweiser Inkontinenz. Man findet einen

die rechte Rektalwand vorwölbenden Tumor. Am Anus ringförmige Induration. Schleimhaut nicht exulzeriert. Die Inguinaldrüsen bilden ein grosses hartes Paket. Eine Probeexzision ergibt einen kleinalveolären, z. T. cystisch entarteten Zylinderzellkrebs mit zellreichem Stroma. Später Exulzeration und Blutungen. Nach 4 Monaten Exitus. Keine Sektion.

Fall 14. Beobachtung von Heuck (15). Ein 18jähriger Lehrer hat seit 8 Monaten sehr erschwerten Stuhlgang mit äusserst heftigen Schmerzen im Kreuz und Leib. Man findet eine 5 cm oberhalb des Afters beginnende, sehr derbe, stark stenosierende, mit dem Kreuzbein fest verwachsene, nach oben nicht abgreifbare Infiltration. Zweimalige Auskratzung, später Colotomie. Dauer der Erkrankung 17 Monate. Mikroskopisch: Gelatinöser Zylinderzellkrebs, hauptsächlich submukös entwickelt.

Funke (13) publizierte 2 weitere Fälle.

Fall 15. Ein 18jähriger Mann leidet seit 5 Wochen an Stuhlbeschwerden. 2 cm über der Analöffnung palpiert man einen harten zirkulären Tumor. Sakrale und iliakale Drüsen. Patient wird unoperiert entlassen. Probeexzision ergibt Gallertkrebs.

Fall 16 betrifft ein 19jähriges Mädchen. Dauer der Erkrankung seit 2 Jahren mit Stuhlbeschwerden und Blutungen. Das untere Rectum bis zum Sphinkter II ist eingenommen von einer harten Tumormasse. Sakrale Drüsen hoch hinauf. Exstirpatio recti. † an Peritonitis. Keine Metastasen. Mikroskopisch: Gallertkarzinom.

Fall 17. Krüger (21) veröffentlichte eine Beobachtung bei einem kräftigen 19jährigen Mädchen. Beschwerden beim Stuhlgang seit 1½ Monaten. An der vorderen Rektalwand sitzt oberhalb des Anus ein ulzeriertes Karzinom. Amputation eines 5 cm langen Stückes des Rectum. Heilung pp.; Pat. wird ohne Kontinenz entlassen. Nach 2 Jahren † an Rezidiv. Mikroskopisch: Adenokarzinom.

Fall 18. Rohde (34) beschreibt einen Fall von Polyposis intestini, kompliziert mit Karzinom bei einem 19jährigen Mann. Seit Kindheit Vorfall einer roten Geschwulst aus dem After bei der Defäkation. Seit dem 14. Jahre Stuhldrang, Entleerung von Schleim und Blut. März 1899 Operation. Entfernung der Polypen. Im Mai fühlt man einen harten, unverschieblichen, apfelgrossen Tumor rechts über der Blase. Anlegen einer Colostomie. Starke Abmagerung, † im September.

Die Sektion ergibt ein Rectumkarzinom, das ca. 7 cm über dem Anus beginnt. Multiple adenomatöse Polypen in der Pylorusgegend des Magens und im Dickdarm. Paraproktale und retroperitoneale karzinomatöse Infiltration am Becken. Metastasen in der Leber. Karzinose der Lymphdrüsen des Bauches und der Supraclaviculardrüsen links. Diffuse eitrige Peritonitis. (Keine mikroskopischen Angaben.)

Fall 19. Bürger (6) berichtet über ein Gallertkarzinom bei einem 19jährigen Mädchen. Wegen Stenose-Erscheinungen wurde ein Anus praeter naturam angelegt. Peritonitis infolge der Operation. Exitus.

Die Sektion ergibt einen ringförmigen Tumor des Rectum in der Gegend des Sphincter internus mit Darmstenose. Metastasen im Peritoneum.

Fall 20. Beobachtung von Wendel (46). Bei einem 19jährigen Mädchen sitzt ein Karzinom an der vorderen Rektalwand dicht über dem Anus. Es reicht nicht weit nach oben hinauf. Die Neubildung besteht aus zwei durch ein Geschwür getrennten, harten, gut abgrenzbaren Knoten. Die Vaginalwand ist frei. Metastasen nicht nachweisbar. Amputatio recti nach Lisfranc. 6 Monate post operat. Rezidiv. Nach weiteren 6 Monaten †. Über mikroskopische Diagnose keine Angaben.

Was das Alter betrifft, so finden wir das Karzinom des Magen-Darmkanals in jedem Lebensalter, selbst angeboren. Für den Magen-Darmkanal konnten wir 2 Fälle von angeborenem Karzinom feststellen, ein Magenkarzinom (Fall 1) und ein Colonkarzinom (Fall 1); für das Rectum haben unsere zwei jüngsten Fälle ein Alter von 11 Jahren. Die Häufigkeit der Erkrankung an Krebs nimmt mit dem Alter zu. Unter den 50 Fällen finden wir 28 männliche und 20 weibliche Individuen, 2 sind ohne Angabe des Geschlechts.

In der Statistik von Krasting (20) aus der pathologisch-anatomischen Anstalt Basel finden wir in den Jahren 1871—1905 unter 12 730 Sektionen 1078 Fälle von Karzinom = 8,5 pCt.

Davon entfallen auf Magen-Darmkanal:

	Total	unter 20 Jahren
Magen	309	—
Rectum	57	1
S. romanum	29	1
Colon	25	—
Duodenum	9	—
Coecum	8	—
Ileum	3	—
	440	2

Nach einer Anzahl neuerer pathologisch-anatomischer Statistiken finden wir:

		Karz.	0—20 J.	20—30 J.
Riechelmann (Berlin, Friedrichshain)	1895—1901	711	2	17
Glasser (Erlangen)	1862—1892	527	1	16
De la Camp (Hamburg-Eppendorf)	1889—1896	524	4	—
Feilchenfeld (Berlin, Urban)	1895—1900	507	1	2
Rohde (Greifswald)	1892—1904	322	1	10
		2591	9	

= 0,35 pCt.

Nach einer Statistik von Ruczyński (35), Prag 1893—1903, welche das zur mikroskopischen Diagnose eingesandte Operationsmaterial umfasst, kommen auf 1121 Krebsfälle 8 unter 20 Jahren = 0,71 pCt.

Der Sitz der Karzinome jugendlicher Individuen weist eine ganz andere Häufigkeitsskala auf als der Sitz der Karzinome beim Erwachsenen. Die sonst so häufigen Uterus- und Mammakrebse sind beim nicht ausgewachsenen Individuum eine grosse Rarität [cfr. Ganghofner (14), Fall von Uteruskarzinom bei 8jährigem Mädchen]. Ösophag-Karzinom ist nicht beobachtet worden. Dagegen sind die Magen-Darmkrebse relativ häufig; ebenso der Krebs des Ovarium [cfr. Winternitz und Finaly (48)] und der Haut [cfr. Kaufmann (18), S. 1167, und Selberg (41)]. Vereinzelt kamen zur Beobachtung Krebse der Nieren, des Pankreas, des Hodens und anderer Organe.

Leibert stellte 50 Fälle von Nierenkrebs zusammen, Trélat 26 Fälle von Hodenkrebs bei Kindern; nach Borst (5) handelte es sich hier aber grossenteils um Mischgeschwülste.

Das Prostatakarzinom ist bei jugendlichen Individuen nie mit Sicherheit beobachtet worden [cfr. Kaufmann bei Socin und Burckhardt (42)]. Steffen, der in seinem, in pathologisch-anatomischer Hinsicht wenig zuverlässigen Buche über die malignen Geschwülste im Kindesalter (1905) eine Anzahl solcher Fälle anführt, nimmt in dieser Hinsicht noch durchaus den älteren Standpunkt ein.

Als Kuriosum möchte ich hier ein Peniskarzinom erwähnen, das bei einem 2jährigen Kinde beobachtet wurde [Creite (8)].

Bei unsern 50 Magen-Darmkrebsen bei jugendlichen Individuen verteilt sich der Sitz der Geschwulst folgendermassen:

Magen	13	(Pylorus 5)
Duodenum	0	
Dünndarm	3	
Colon	5	(Flex. lien. 2)
S. roman.	8	
Rectum	21	

Das Rectumkarzinom ist wohl deswegen in etwas höherer Zahl vertreten, weil es am leichtesten diagnostiziert werden kann und deswegen öfters in Behandlung kommt.

Unter 13 Fällen von Magenkarzinom sind drei aus einem Ulcus ventriculi hervorgegangen.

In 2 Fällen von 37 Darmkarzinomen ist ein Karzinom bei Polyposis intestini entstanden. Ein weiterer Fall, bei einem 16jährigen Individuum, der ebenfalls die Komplikation der Polyposis adenomatosa mit Karzinom betrifft, findet sich bei Lohmer(24) erwähnt.

Histologische Formen unserer 50 Fälle:

	Magen	Darm	Rectum	Total
Adenokarzinom	1	5	5	11
Carc. solidum medullare . .	1	5	2	8
„ gelatinosum[1]) . . .	5	1	10	16
„ scirrhosum	3	—	1	4
„ diffusum	1	—	—	1
Mischformen	1	—	1	2
Ohne Angaben	1	5	2	8
	13	16	21	50

Wie aus der Tabelle hervorgeht, wird der Gallertkrebs sehr häufig angetroffen. Beim Magen 5mal unter 12 Fällen, beim Mastdarm 10mal unter 19 Fällen. Funke (13) berichtet, dass er unter 266 Mastdarmkrebsen 21mal Gallertkrebs gefunden habe, der mit Ausnahme eines einzigen Falles lauter Individuen bis zum 30. Altersjahre betrifft; 4 davon sind unter 20 Jahre alt. Es geht daraus hervor, dass der Gallertkrebs besonders häufig bei jungen Individuen auftritt.

Was die Symptomatologie betrifft, so ist sie nicht wesentlich verschieden von derjenigen beim Erwachsenen. Eine eigentliche Kachexie scheint etwas seltener zu sein; wir finden öfters blosse Anämie bei sonst gutem Ernährungszustand.

Die Diagnose wird seltener gestellt, weil man im allgemeinen im jugendlichen Alter nicht so leicht an einen malignen Tumor denkt.

Der Verlauf ist oft ein auffallend rascher, längere Dauer ist selten. Für 19 der zusammengestellten Fälle konnte ich die durchschnittliche Krankheitsdauer auf 5,7 Monate berechnen (einschliesslich der Fälle, bei denen Palliativoperationen ausgeführt wurden). Unter 9 Fällen, bei denen der Tumor exstirpiert wurde,

[1]) Es muss offen bleiben, ob dasselbe aus einem Adenokarzinom oder Carc. solidum hervorgegangen.

finde ich eine durchschnittliche Krankheitsdauer von 21,4 Monaten. Eine Dauer von über einem Jahr habe ich nur bei einem von 11 unoperierten Fällen gefunden (Rectum Fall 6) und bei einem weiteren mit Anus praeternaturalis (Rectum Fall 14).

Zum Schluss erfülle ich die angenehme Pflicht, meinem hochverehrten Lehrer, Herrn Prof. Dr. Kaufmann, für die Anregung zu dieser Arbeit, für die Überlassung des Materials, sowie für die freundliche Durchsicht meinen besten Dank auszusprechen.

Literatur.

1. Ahlfeld, Arch. f. Gyn. 1880. Bd. XVI.
2. Anning, Lancet. 22. November 1902.
3. Ashby und Wright, The diseases of children. II. edit. 1892. S. 99.
4. Bethe, Über Karzinom des Magendarmkanals im Kindesalter. Wissensch. Verein der Ärzte zu Stettin. Sitzung vom 8. I. 1901. Berl. Wochenschr. 1901. Bd. XXXVIII. 1, 2.
5. Borst, Die Lehre von den Geschwülsten. 1902.
6. Bürger, Karzinom bei jugendlichen Individuen. Inaug.-Diss. München. 1893.
7. De la Camp, Mitteilungen aus den Hamburger Staatskrankenanstalten. 1897. Bd. I, 1. S. 41.
8. Creite, Deutsche Zeitschr. f. Chir. 1905. Bd. LXXIX, 1—3.
9. Cullingworth, Brit. med. Journ. 1877. Bd. II. S. 253.
10. Czerny, Münch. med. Wochenschr. 1896. No. 11.
11. Dubar, Bull. de la Soc. anat. de Paris. 1879. S. 644.
12. Duncan, Edinb. med. Journ. Bd. XXXI, 2. S. 1127—1129. Ref. im Jahrb. f. Kinderheilk. Bd. XVII.
13. Funke, Zeitschr. f. Heilkunde (Prag). 1897.
14. Ganghofner, Zeitschr. f. Heilkunde. Bd. IX.
15. Heuck, Arch. f. klin. Chir. 1882. Bd. XXIX.
16. Hirtz und Lesné, Médecine moderne. 1896. Bd. VII. S. 481.
17. Huch, Über Magenkrebs im jugendlichen Alter. Inaug.-Diss. Heidelberg. 1904.
18. Kaufmann, Lehrbuch der speziellen pathologischen Anatomie. III. Aufl.
19. Köster, Ref. Centralbl. f. Chir. 1888. S. 372.
20. Krasting, Beitrag zur Statistik und Kasuistik metastatischer Tumoren etc. Zeitschr. f. Krebsforschung. Bd. IV, 2.
21. Krüger, Die Behandlung des Mastdarmkrebses. Inaug.-Diss. Berlin. 1889.
22. Lebon, Revue des maladies de l'enfance. 1894. Bd. XII. S. 314.
23. Leijer, Hygiea. 1872. S. 138. Ref. Schmidts Jahrb. 1873. Bd. II. S. 497.
24. Lohmer, Zieglers Beitr. zur pathol. Anatomie. Bd. XXXVIII. S. 402.
25. Louart, Cancer du gros intestin dans la jeunesse. Thèse de Paris. 1900.
26. Lück, Der Mastdarmkrebs im jugendlichen Alter. Inaug.-Diss. Greifswald. 1904.
27. Marsh, Lancet. 1902. I. S. 379.
28. Milne, Brit. med. Journ. 1905. S. 925.

29. Moore, Transact. of the Patholog. Soc. of London. 1886. Bd. XXXVI. S. 195.
30. Paltauf, Wiener klin. Wochenschr. 1900. No. 8.
31. Petersen und Colmers, Anatomische und klinische Untersuchung über die Magen- und Darmkarzinome. Beitr. zur klin. Chir. 1904. Bd. XLIII, 1. S. 86.
32. Rieck, Krebsstatistik. Inaug.-Diss. München. 1904.
33. Robson, Brit. med. Journ. 1895. II. S. 963.
34. Rohde, Über Krebse im jugendlichen Alter. Inaug.-Diss. Greifswald. 1904.
35. Ruczyński, Prager med. Wochenschr. 13. X. 1904.
36. Rütimeyer, Corr.-Bl. f. Schweizer Arzte. 1900. S. 707.
37. Scheffer, Jahrb. f. Kinderheilk. 1880. Bd. XV.
38. Schminke, Magenkarzinom nach chronischem Ulcus. Inaug.-Diss. Würzburg. 1901.
39. Schneider, Beitr. zur klin. Chir. 1900. Bd. XXVI. S. 405.
40. Schoening, Über das Vorkommen des Mastdarmkrebses in den ersten beiden Lebensdezennien. Inaug.-Diss. Rostock. 1885.
41. Selberg, Virchows Archiv. 1896. Bd. 145. S. 176.
42. Socin und Burckhardt, Deutsche Chir. Bd. LIII. S. 384.
43. Spanton, Medical Times and Gazette. 1878. Bd. I. S. 278. Ref. Jahrb. f. Kinderheilk. Bd. XIII.
44. Steiner, Jahrb. f. Kinderheilk. A. F. 1865. Bd. VII.
45. Stern, Deutsche med. Wochenschr. 1892. No. 22. S. 494.
46. Wendel, Deutsche Zeitschr. f. Chir. 1899. Bd. L. S. 289.
47. Wilde, Über das Vorkommen des Krebses bei jugendlichen Individuen. Inaug.-Diss. Kiel. 1892.
48. Winternitz und Finaly, Jahrb. der Kinderheilk. 1905. Bd. LXII.
49. Zuppinger, Wiener klin. Wochenschr. 1900. No. 17. S. 389.